

X. 舌癌

1. 放射線療法の目的・意義

舌癌は口腔領域（舌、口腔底、頬粘膜、歯肉・歯槽、硬口蓋）に発生する癌のうち約50%を占める。舌は構音・摂食・嚥下と深く関わる臓器であり、機能・形態の温存に優れる放射線治療のよい適応領域である。幸い舌組織は粘膜下が筋組織であり、他の口腔癌と比較して耐容線量が高く、小線源治療で根治線量を投与することにより、局所制御は可能である。病理組織は大半（80%）が扁平上皮癌である。

2. 病期分類による放射線療法の適応

原発腫瘍の部位および範囲ならびにリンパ節所見によって、舌癌の治療は手術単独、放射線療法単独またはこの両者の併用になる。頸部リンパ節転移の治療は通常、リンパ節郭清術が行われる。

I期（T1N0）、II期（T2N0）においては放射線治療単独にて比較的高い局所制御が期待でき、根治的放射線治療の対象となる¹⁻⁴。しかしT3以上の大きな腫瘍や深い潰瘍を伴う腫瘍や、厚みのある内向発育型の腫瘍では局所制御率が低くなる。また舌根方向や口腔底や口蓋弓に浸潤が高度なものは晩期有害事象の発生リスクが高く、高度な治療技術を必要とする。

T3・T4の局所進行癌に対しては手術療法が優先される。しかし何らかの理由で手術できない場合は、T3例でも小線源治療が適応される。T4例は外部照射または化学放射線療法が行われる。なお舌癌に対する化学放射線療法の有用性については、まだ評価が定まっていない。

初診時に頸部リンパ節転移を認める場合は原発巣を含めた外科切除が標準治療であるが、原発巣が放射線治療単独で制御できると判断された症例では原発巣は放射線治療、頸部リンパ節転移は郭清手術が行われることがある。

なお腫瘍サイズが大きい場合は術前照射が先行され、切除治療が行われることもある。また術後所見で深部浸潤が強い場合や、頸部リンパ節転移が多数の場合は術後照射を併用することがある⁵。また進行した根治治療が困難な患者には、症状緩和のための放射線療法が施行される。

3. 放射線治療

1) 標的体積

GTV：視診および触診で腫瘍の進展範囲を詳細に確認するとともに、深部方向へ浸潤の状態についてはCTやMRI、PET等の画像診断を行い把握する。頸部リンパ節への転移についても同様に把握する。

CTV（外部照射の場合）：GTVとその周囲の腫瘍の進展が予想される領域とする。初

診時N0症例においても30~50%に後発転移を認めるとされ、頸部予防照射の範囲として所属リンパ節である頤下、顎下、上内深頸節領域、中頸部までを含む範囲もCTVに含めるとする報告もある。しかしこの領域を含めるべきか否かについてはまだ結論がないが、原発巣のT因子を考慮して個別に判断すべきである。ただし頸部予防照射を行う場合でも下頸部はCTVに含める必要はないとされる。

CTV (小線源照射の場合) : GTVとその外側周囲5mmまでをCTVとして小線源留置を行う。

PTV (外部照射の場合) : 舌を含めた口腔領域を標的として、CTVに0.5~1cmのセットアップマージンを付与する範囲をPTVとする。シェルで固定する場合は0.5cm程度でよい。

PTV (小線源照射の場合) : 線源を留置した範囲より外側周囲5mmを線量評価点として計算する。

- 外部照射の場合、40~50Gy照射後に舌原発巣に追加照射する場合は、多門照射で原発巣に局限して照射し、総線量は60~70Gyを目標とする。
- 外部照射と小線源治療を組み合わせる場合は、外部照射20~40Gy、小線源照射50~60Gyとし、合計した総投与線量は腫瘍の性状、大きさ、外照射線量の多寡により調整するが、合計線量は80~90Gyとする。

2) 放射線治療計画

外部照射

二次元治療計画において最低限押さえておく必要がある点は、1. 標的体積の正確な把握と十分な腫瘍制御線量の投与、2. リスク臓器の把握と安全線量内での治療計画、3. PTV内での線量均等性は±5%以内、以上の3点である。

患者の体位は仰臥位にて適切な枕を使用し、頸部の状態の再現性を確保するために、基本的にはシェルで固定する。なお口腔内にマウスピース等を挿入させて、舌を固定し、シェルを装着させることが望ましい。

外部照射はT3・T4例、N(+)例が主な放射線治療の対象となるため、これら進行例の照射野、照射法を示す。基本的な照射方法は左右対向二門照射法である。照射野の前縁は下顎骨前内側、上縁は胸鎖乳突筋上縁、後縁は下縁は胸鎖乳突筋上端後縁、下縁は頸部リンパ節転移を含めた範囲またはN0例では中頸部領域(Thyroid notch)とする。なお健側の頸部リンパ節は転移が無いと判断される場合は特に追加照射はしない。

なお三次元治療計画を用いることで腫瘍周辺の正常組織、特に唾液腺、顎骨、脊髓、甲状腺等への線量の確認、軽減が可能となる。

小線源治療

組織内照射では使用する線源の特殊性を考慮して線量計算を行う。低線量率Cs-

137針による場合は、Paterson-Parker の原則⁶⁾ による線源配置で60~65Gy/5~7日の連続照射を行う。低線量率Ir-192線源(シングルピン, ヘアピン)では、50~70Gy/4~8日の照射が行われる。高線量率のIr-192線源またはCo-60線源の場合は、60Gy/10分割/5日を原則として1日2回の分割照射を行う⁷⁾。表在性の小病変の場合はAu-198粒子線源を永久刺入する方法も行われるが、この場合は累積線量として85~90Gy照射する。

なお線源挿入中は、スペーサーを使用して、歯肉の線量を減少させるように工夫する。図1~3に代表的な線源による組織内照射を示す。

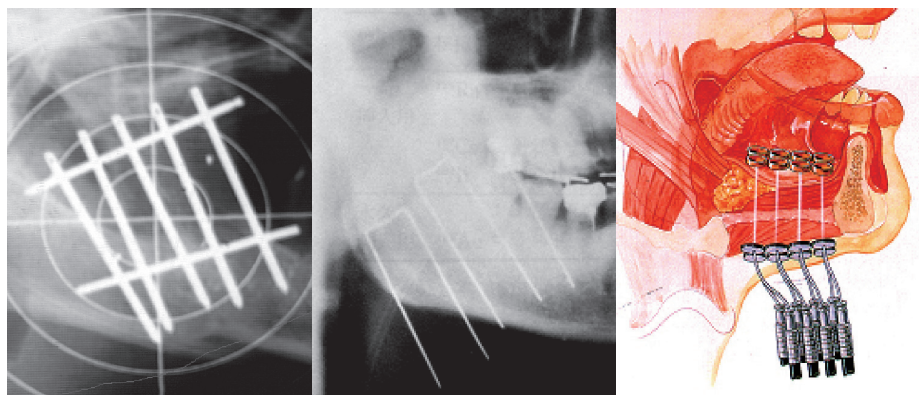


図1. 低線量率Cs-137針
manual
60~70Gy/5~7日

図2. 低線量率Ir-192ピン線源
manual after-loading
60~70Gy/4~8日

図3. 高線量率Ir-192 (RALS)
remote after-loading
60Gy/10分割/5日

3) 照射法, エネルギー

外部照射は4~6 MVのX線を用いる。小線源治療ではCs-137, Ir-192, Co-60, Au-198などの線源が用いられる。

4) 線量分割

外部照射は通常分割照射 (conventional fractionation : CF) が標準的である。1回線量は1.8~2.0Gyで40~45Gyで縮小し、総線量は66~70Gyが標準である。小線源治療では、低線量率連続照射は60~65Gy/5~7日を原則とし、高線量率分割照射は60Gy/10分割/5日を原則とする。

5) 併用療法

外科的治療

症例により術前, 術後照射が行われる。術前照射では腫瘍の縮小による根治度の向上を目的にし、術後照射では原発巣の断端陽性例, 頸部リンパ節の被膜外進展例や複数のリンパ節転移を認めた例に行われる。断端陽性例では60Gyの照射が必要であるが、予防照射例では50~56Gy前後の照射が行われる。

化学療法

進行癌に対する化学療法との併用療法は局所制御率、生存率の改善が期待されるが、この領域での有効性についてはまだ不明である。

4. 標準的な治療成績

舌癌T1・T2の局所制御率はT1は90%、T2も80%前後と高く生存率も良好である。ただ初診時よりリンパ節転移を有する症例の場合は生存率は低くなる。T3以上の症例は手術療法が行われることが多いが、Ⅲ期でも60~70%前後の5年生存率である。

5. 合併症

外部照射治療では、急性期の有害反応として口腔・咽頭の粘膜炎、唾液分泌障害、味覚障害等がみられる。口腔内をつねに清潔に保ち、消炎鎮痛剤や表面麻酔薬の投与を行う。小線源治療では線源を留置した範囲の周辺のみには粘膜炎が生じる。晩期有害事象としては、難治性粘膜潰瘍、下顎骨の骨髓炎や壊死などが生じる事がある。小線源治療では明らかにこれらの有害事象や唾液腺分泌障害が少ない。なお下顎骨のトラブルは不用意な歯科治療(抜歯等)により誘発されることがあり注意を要する。また骨壊死のしきい線量は60~65Gyであるが、無歯牙の状態に較べ有歯牙の場合はリスクが高い。口腔乾燥は唾液腺の外部照射の線量が30Gy未満であれば軽度であるが、健側の唾液腺の保護が重要となる。また放射線治療期間中にタバコを吸う患者は、タバコを吸わない患者より治療の奏効率が低く、生存期間も短い⁸⁾。放射線治療の開始を契機に禁煙を促し、また有害事象の発生を防ぐために、治療に先立ち歯科の状況をチェックする必要がある。

6. 参考文献

- 1) Bachaud JM, Delannes M, Allouache N, et al. Radiotherapy of stage I and II carcinomas of the mobile tongue and/or floor of the mouth. *Radiother Oncol* 31:199-206, 1994.
- 2) Pernot M, Malissard L, Aletti P, et al. Iridium-192 brachytherapy in the management of 147 T2N0 oral tongue carcinomas treated with irradiation alone: comparison of two treatment techniques. *Radiother Oncol* 23: 223-228, 1992
- 3) Shibuya H, Hoshina M, Takeda M, et al: Brachytherapy for stage I & II oral tongue cancer: an analysis of past cases focusing on control and complications. *Int J Radiat Oncol Biol Phys* 26: 51-58, 1993.
- 4) 西尾正道, 明神美弥子, 川島和之, 他: 舌癌頸部リンパ節転移の問題. *頭頸部腫瘍* 24: 304-310, 1998.
- 5) Franceschi D, Gupta R, Spiro RH, et al.: Improved survival in the treatment of

- squamous carcinoma of the oral tongue. *Am J Surg* 166 : 360-365, 1993.
- 6) Paterson R, Parker HM : Interstitial treatment. In *Radium Dosage : The Manchester system*, Meredith WJ ed, 2nd edition. Edinbergh and London, E & S Livingstone LTD, 1967, p31-41.
 - 7) Inoue T, Yoshida K, Yoshioka Y, et al : Phase III trial of high-vs.low-dose-rate interstitial radiotherapy for early mobile tongue cancer. *Int.J Radiat Oncol Biol Phys* 51 : 171-175, 2001.
 - 8) Browman GP, Wong G, Hodson I, et al. Influence of cigarette smoking on the efficacy of radiation therapy in head and neck cancer. *N Engl J Med* 328 : 159-163, 1993.

(国立病院機構北海道がんセンター放射線科 西尾正道)