皮 膚 癌

1. 放射線療法の目的・意義

皮膚癌は，悪性黒色腫とそれ以外の非悪性黒色腫皮膚癌に大別される。悪性黒色腫は悪性度が高くかつ比較的放射線感受性が低い腫瘍として知られ，その治療原則は切除断端を完全に陰性にする手術であり，眼科領域を除いて放射線治療が原発巣に対して行われることはほとんどない。放射線治療は骨転移や脳転移に対する姑息的治療が主として行われ，一部の施設でリンパ節転移に対する予防照射や術後照射が行われているにすぎない。

一方後者の代表である基底細胞癌・有棘細胞癌（扁平上皮癌）は放射線感受性が高く，その根治的治療には手術療法と放射線治療があり，ともに良好な局所制御率が得られる。一般的には手術療法が優先されるが，頭頸部領域に出現した皮膚癌，とりわけ鼻，耳，眼窩近傍の領域では形態と機能の温存が可能な放射線治療が第一選択となることが多い。この場合の局所制御率は手術療法に比較しても遜色なく，組織欠損なく癌周囲の正常組織が温存されるため，美容効果や機能保存において手術よりも優れていることが放射線治療の大きな利点となる。また，鼻近傍と耳近傍の胎生学的に融合した部位に出現する皮膚癌は深く広範囲に浸潤しやすいために，これらの部位に発生した皮膚癌には放射線治療が根治的にまたは術後照射として用いられている。

2. 病期分類による放射線療法の適応

基底細胞癌・有棘細胞癌（扁平上皮癌）：Ⅰ期およびⅡ期（T2N0）病変に対しては電子線や50-200KVの低エネルギーX線による根治的放射線治療が行われる。Ⅱ期（T3N0）で5㎝以上の病変やⅢ期症例には手術療法が選択され，不完全切除の場合には放射線治療が追加される。また合併症のため手術が不可能な場合には，これらに対しても根治的放射線治療が行われる。Ⅳ期症例は姑息的照射となる。領域リンパ節に対する予防照射が施行されることはない。術後照射は一般に断端陽性，リンパ節の被膜浸潤，神経周囲浸潤，骨や軟骨への浸潤，広範な骨格筋への浸潤が認められた場合に行われている。

Merkel（メルケル）細胞癌：Ⅰ期およびⅡ期（MSKCC分類）病変に対しては広範囲切除後に術後照射が施行されている。外科切除単独の場合，局所再発が高率だが，この腫瘍は放射線感受性が高いため，術後照射を行うことで局所再発はかなり減少する。しかし遠隔転移が多く，予後不良である。

悪性黒色腫：Ⅰ～Ⅲ期の原発巣に放射線治療が施行されることはない。Ⅳ期は手術不能例あるいは不完全切除後に姑息的照射が行われることがある。ただし例外的に，

手術では大きな欠損を生じる腫瘤径の大きな悪性黒子型黒色腫に対して放射線治療が行われることがある[1)]。リンパ節に対する予防照射や術後照射は適応に関して議論のあるところであるが，MDACCでは病期Ⅱ，Ⅲに対して施行している[2)]。骨転移や脳転移に対しては姑息的照射が一般的に行われている。

3. 放射線治療計画

1）治療体積

GTV：視診・触診あるいはCT等の画像診断で認められる原発巣

CTV：GTV周囲0.5～2㎝の領域（病理組織と原発巣の大きさに依存）

PTV：CTVに加え使用する放射線の特性を考慮した領域

2）二次元治療計画

2㎝未満の基底細胞癌は腫瘍辺縁部から0.5～1.0㎝のマージン，2㎝以上の基底細胞癌や有棘細胞癌には1.0～2.0㎝のマージンをとった照射野を設定する。電子線または50～200 KVの低エネルギーX線を用いて一門照射を行う。線量評価は，電子線では表面ボーラスからPTVを含む90％等線量曲線で規定する。**図1**に頭頸部皮膚扁平上皮癌に対する照射野の例を示す。

3）三次元治療計画

Merkel（メルケル）細胞癌を除き一門照射が一般的で，三次元治療計画が適用されることはほとんどない。

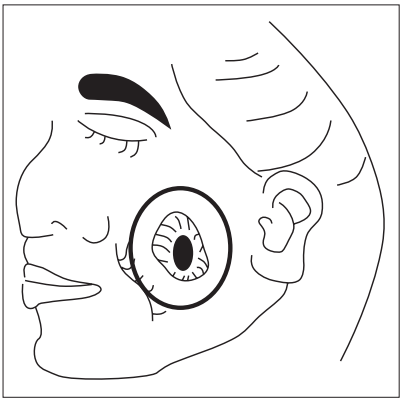

図1. 頭頸部皮膚扁平上皮癌に対する照射野の例

この扁平上皮癌の肉眼的腫瘍の大きさは4.5㎝径で，CTによる深部方向の厚みは1.5㎝である。臨床標的体積として，側方向に2㎝，深部方向に1.0㎝見積もり，電子線の特性を考慮すると，電子線のコーンの大きさは7.5㎝径となる。表面線量を上げるため0.5㎝のボーラスをおくと，深部方向は3㎝の厚みが治療域となり，選択するエネルギーは90％ depth doseから12MeVとなる。

4. 放射線治療の実際

1）放射線治療装置，X線エネルギー

欧米では表在放射線治療装置（50～100KV X線），深部X線治療装置（～200KV）が皮膚癌の治療によく用いられているが，我が国はこういった低エネルギーのX線装置を保有する施設はほとんどなく，専ら直線加速器から得られる高エネルギー電子線，またはX線，あるいは^{60}Co γ線が使用されている。低エネルギーX線と電子線による皮膚癌治療成績の比較では差異は認められていない[3)]。電子線を用いる場合には，腫瘍の厚みに応じて適切なエネルギーを選択することが最も重要である。皮膚癌には一

般的に4～12MeVのエネルギーが使用される。有効照射領域は最大吸収線量の90％までとするが，低い電子線エネルギーではビルドアップのため皮膚表面の線量が低下するため皮膚表面に密着したボーラスを必要とすることが多い。また電子線は中心軸線量に比べて辺縁線量が低下するので，このことを考慮して適切な照射野を設定する必要がある。

電子線を用いる場合，正常皮膚や要注意臓器を防護するため，あるいは照射野外側の半影を考慮して，照射野の形状にあわせて切り抜いた鉛板を照射すべき皮膚の上に置くことがある。鉛の厚さは透過線量が5％以下になるように，使用する電子線のエネルギーによって適切なものを選択する必要がある。一般的には使用するエネルギーの1/2程度の厚み，すなわち8MeVでは4㎜の厚みの鉛板を使用する。また眼瞼や頬粘膜など内部に挿入する場合，すなわち電子線の飛程の途中に置くと鉛板の後方では電子線の後方散乱によって線量が増加するので，低い原子番号の物質で鉛板表面を覆って後方散乱線を除去する必要がある。

高エネルギーX線や^{60}Co γ線は，大きい腫瘍で深部に進展がみられるか，または骨や軟骨に浸潤している症例に用いる。施設によっては，密封小線源を用いるモールド治療や組織内照射が単独であるいはブーストとして使用されているが，最近ではその使用頻度は減少している。

2）線量分割

基底細胞癌・有棘細胞癌：施設によってさまざまな線量・分割法が用いられ，標準的な線量・分割法はない。一般に小さな腫瘍に対しては1回線量を大きくし分割回数を少なくするのに対し，大きな腫瘍では1回線量を小さくし分割回数を多くしている。また同じ総線量であれば分割回数が多いほど，美容的に良好な結果が得られている。線量や分割は腫瘍の大きさや発生部位にもよるが，40Gy／10分割，45Gy／15分割，50Gy／20分割等がよく用いられる。また，要注意臓器に隣接した大きな腫瘍に対しては，60～70Gy／30-35分割も行われている。なお，全身状態が不良な場合には，20Gy1回照射，32Gy／4分割の照射スケジュールでも治療は可能である。

術後照射は1回線量は2Gyで，50～60Gy／5～6週を照射する。

Merkel（メルケル）細胞癌：切除範囲を縮小し，予防的リンパ節郭清は行わず，術後照射に重点をおく治療方針に変化してきている。術後照射では腫瘍床と所属リンパ節を十分に含み，60Gy／30分割／6週程度の線量投与が行われる。

悪性黒色腫：至適線量に関しては議論のあるところであるが，Dqが大であるところから大線量小分割法が使用されることが多い。腫瘍床や転移リンパ節に対しては1回3.0～3.5Gy，週3回で総線量50～55Gy，または1回6Gy，週2回で総線量30Gyが用いられる。骨転移には20Gy／4分割／4日，脳転移には30Gy／10分割／2週が一般的な照射スケジュールである。

3）併用療法

基底細胞癌・有棘細胞癌の根治的放射線治療に化学療法を併用することはない。手術例では大きな病巣に対して導入化学療法や術後に化学療法を併用することがある。

悪性黒色腫に対しては術後補助療法として，フェロン療法やDAVFeron療法（DTIC，ACNU，VCR，IFN-β）が施行されているが，放射線を組み入れたプロトコールはない。

5. 標準的な治療成績

基底細胞癌・有棘細胞癌（扁平上皮癌）はともに局所制御率が高い。5年局所制御率はT1～2で90％以上，T3で60～80％，T4で50～65％と報告されている[4～6]。ただし，進行癌になると基底細胞癌の方が局所制御率が高い（86％ vs 58％）。

Merkel（メルケル）細胞癌は原発部位により局所制御率に差異があるが，頭頸部ではT1～2で60％前後である。

悪性黒色腫は根治的放射線治療の適応となることはないが，手術では大きな欠損をまねく大きな悪性黒子型黒色腫に対して，PMHでは放射線治療単独で86％の5年局所制御率を得ている[1]。

6. 合併症

急性期合併症：照射期間中・直後には紅斑，色素沈着，乾性落屑がみられる。さらに，水泡，びらん，潰瘍といった湿性落屑も時に散見するが，これらは1回線量，総線量，照射野の大きさ，照射期間に依存する。

晩期合併症：頻度は5％前後で，軟部組織壊死が3.9％と高く，軟骨および骨壊死は1％未満と稀である。その他，色素脱色，皮膚萎縮，毛細血管拡張，永久脱毛等がみられることがある。

7. 参考文献

1）Tsang RW, Lie FF, Wells W, et al. Lentigo maligna of the head and neck : Results of treatment by radiotherapy. Arch Dermatol 130 : 1008-1012, 1994.

2）Ang KK, Peters LJ, Weber RS, et al. Postoperative radiotherapy for cutaneous melanoma of the head and neck region. Int J Radiat Oncol Biol Phys 30 : 795-798, 1994.

3）Griep C, Davelaar J, Scholten AN, et al. Electron beam therapy is not inferior to superficial X-ray therapy in the treatment of skin cancer. Int J Radiat Oncol Biol Phys 32 : 1347-1350, 1995.

4）Petrovich Z, Parker RG, Luxton G, et al. Carcinoma of the lip and selected sites

of head and neck skin. A clinical study of 896 patients. Radither Oncol 8 : 11-17, 1987.

5) Mendenhall WM, Parsons JT, Mendenhall NP, et al. T2-T4 carcinoma of the skin of heah and neck treated with radical irradiation. Int J Radiat Oncol Biol Phys 13 : 975-981, 1987.

6. Lee WR, Mendenhall WM, Parsons JT, et al. Radical radiotherapy for T4 carcinoma of the skin of the head and neck : A multivariate analysis. Head & Neck 15 : 320-324, 1993.

（新潟県立中央病院放射線治療科　末山博男）