

## VII. 聴神経腫瘍

### 1. 放射線療法の目的・意義

聴神経腫瘍は被膜を有し、境界明瞭で膨張性に緩徐に発育する（年間増大速度：1～3.8mm）。高齢者ではほとんど増大しない場合も少なくない。従来は手術による全摘出が第一選択と考えられてきたが、高度な技術が要求される。全摘できた場合の再発率は0.7～5%と報告されている。しかし、手術に伴う合併症として手術関連死：0.3～1.1%、髄液漏：7～11%、髄膜炎：1.2～6%、脳血管障害：1～2%、顔面神経麻痺：30～64%（完全麻痺：4～15%）などがあり、患側の聴力温存率は7～44%と低い。最近では侵襲性が低い治療として定位放射線照射（stereotactic irradiation：STI）が選択される機会が増えてきた。放射線治療の目標は近接する脳神経の障害など正常組織の有害事象をおこすことなく腫瘍の増大を抑制し、聴力を温存することである。照射が有効である機序として、DNA損傷と細小動脈の血管内膜障害による虚血が推測されている<sup>1)</sup>。聴神経腫瘍は晩期反応組織に属すると考えられており、抗腫瘍効果に関しては放射線生物学的には分割照射を行う意義は少ないとみなされているが<sup>1)</sup>、晩期有害事象を減ずるといふ点およびより高線量を投与するといふ点で、分割照射の方が望ましいという意見も多くなりつつある。

### 2. 腫瘍径その他の因子による放射線療法の適応

一般に、腫瘍径が3cm未満の場合は1回照射である定位手術的照射（stereotactic radiosurgery：SRS）の適応とされ、3cm以上5cm未満程度の大きさでは分割照射である定位放射線治療（stereotactic radiotherapy：SRT）が選択される。通常分割法を用いたSRTでは聴力温存率が高く、聴力温存に特別に注意する必要がある場合は腫瘍の大きさに関わらずSRTの施行が望ましいと考えられている<sup>2, 3)</sup>。腫瘍径がSTIの対象を超える場合、あるいは設備の点でSTIが施行できない場合は通常分割外照射の適応となるが、外耳炎、中耳炎、蝸牛・三半規管の障害、側頭骨壊死を生じうるといふ欠点を有する。手術を含め治療方針を決定するにあたっては、患者の年齢や合併症の有無、腫瘍の増大速度と大きさ・形状、脳外科医の手術の習熟度、放射線治療機器の種類を考慮する必要がある。

### 3. 放射線治療計画

#### 1) 標的体積

**GTV**：造影CTやMRIで同定される病変をGTVとする。内耳道内の病変の正確な評価には造影MRIが必要である。

**CTV**：GTVと同一である。

**PTV**：SRSの場合CTVに1mmを加える。SRTではCTVに2～4mmを加える。通常分

割外照射では、頭部固定の精度によりCTVに少なくとも5 mmを加える。

## 2) 二次元治療計画

透視下では腫瘍の位置を正確に同定することが難しいので最近は行われない。

## 3) 三次元治療計画

STI：STI用治療計画装置を用いるが、GTVの決定には造影MRIをCTに重ね合わせる事が推奨される。脳幹、視神経、視交叉などの重要組織を避けた照射法を設定する。図1にサイバーナイフ治療の線量分布とビームイメージ図を示す。ガンマナイフによるSRSは isocenter 数を多くすることで conformality (腫瘍体積に対する照射体積の形状の一致性) に関して円筒型のコリメータを用いた直線加速器によるSTIよりも優れる。直線加速器でも微小なマルチリーフコリメータを用いればガンマナイフと同等の conformality が得られる。

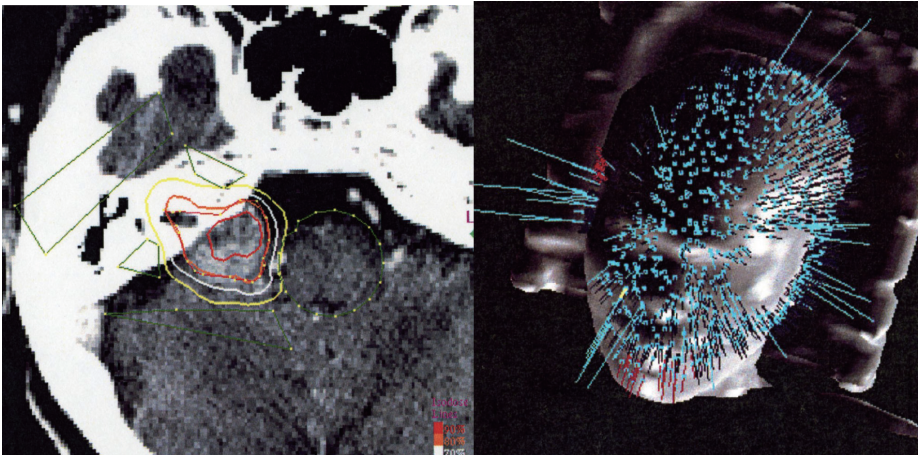


図1. 聴神経腫瘍に対するサイバーナイフの線量分布図と治療のイメージ図  
黄色の線は60%線量。名古屋市立大学・荻野浩幸先生の御厚意による。

通常分割外照射：薄いスライス厚の造影CTはGTVを正確に決めるために有用である。

MRI所見を参考にGTVを決定する。照射野内に水晶体を含めぬようにし、脳幹や対側脳神経の線量を少なくする。

## 4. 放射線治療の実際

### 1) 照射法，X線エネルギー

SRS：一部の治療装置を除けばピンを用いて固定具（ヘッドリング）を患者の頭蓋骨に直接固定する。

SRT：着脱可能な固定具システムを用いることが一般的である。

**通常分割外照射**：頭部固定具を作成し，原体照射あるいは多門照射を用いる。直線加速器では4～10MV X線が用いられているが，6MV以上が望ましい。

## 2) 線量分割

**SRS**：当初，辺縁線量として18～20Gyが用いられていたが，脳神経障害を考慮して低減されてきた。最近では12～13Gyの辺縁線量が選択されているが<sup>1, 3, 4)</sup>，局所制御率の低下を生じないか長期の経過観察が必要である。

**SRT**：21Gy／3分割，20～25Gy／4～5分割，36Gy／9分割（聴力低下例を対象），39Gy／13分割，50Gy／25～28分割，54～57.6Gy／30～32分割など，様々な線量分割が報告されているが，良好な聴力温存を報告している施設では1回線量として1.8Gyを用いている場合が多い。ただし実施の手間を考えると，5～10分割で行うことは，やむを得ないかもしれない。

**通常分割外照射**：報告は少ないが50～55Gy／25～30分割が用いられる<sup>5)</sup>。局所制御を得るためには45Gy以上が必要とされている。

## 3) 併用療法

進行性の神経症状がある場合は手術による減圧を必要とする。

## 5. 標準的な治療成績

局所制御の定義については，画像上腫瘍径の増大が認められない場合とするものから再治療が不要な場合とするものまで報告により異なっている。照射後，腫瘍内部の壊死に伴い腫瘍径が一時的に増大することがあるため，単純に大きさのみを評価の基準とするのは困難と考えられ，局所制御の定義を確立する必要がある。前述のように局所制御の定義に相違はあるものの，現在までの報告によれば観察期間2年から3年での標準的な治療成績は以下の通りである。

局所制御率—SRS：89～98%（多くは95%以上<sup>3, 4)</sup>），SRT：97～100%<sup>2)</sup>，通常分割外照射：82%<sup>5)</sup>（古い症例を含む）

聴力温存率—SRS：辺縁線量12～13Gyの場合40～71%<sup>3, 4)</sup>，SRT：80～85%<sup>2, 3)</sup>

## 6. 合併症

**早期有害事象**：通常分割外照射では外耳道炎，中耳炎，脱毛がある。

**晩期有害事象**：

聴力低下—いずれの治療法でも生じうる。SRSでは通常分割のSRTより発生頻度が高い。Neurofibromatosis type 2を伴う症例ではSRS，SRTのどちらの場合でも，照射後の一時的浮腫などに伴って聴力低下が認められる場合がある（局所制御率も低いと報告されている）。

顔面神経麻痺—SRS：辺縁線量12～13Gyの場合1.1～2%<sup>3, 4)</sup>，SRT：0～2%<sup>2, 3)</sup>

三叉神経障害—SRS：辺縁線量12～13Gyの場合2.6～5%<sup>3, 4)</sup>，SRT：0～7%<sup>2, 3)</sup>

水頭症—腫瘍内壊死をおこしている場合に生じることがある。蛋白成分が豊富な腫瘍の崩壊産物が脳槽内に漏出することで髄液が粘稠となり、交通性水頭症をおこすのではないかと推測されている<sup>3)</sup>。

二次癌—特に若年者では考慮する必要がある。

## 7. 参考文献

---

- 1) Linskey ME. Stereotactic radiosurgery versus stereotactic radiotherapy for patients with vestibular schwannoma : a Leksell Gamma Knife Society 2000 debate. J Neurosurg (Suppl 3) 93 : 90-95, 2000.
- 2) Fuss M, Debus J, Lohr F, et al. Conventionally fractionated stereotactic (FSRT) for acoustic neuromas. Int J Radiat Oncol Biol Phys 48 : 1381-1387, 2000.
- 3) Andrews DW, Suarez O, Goldman HW, et al. Stereotactic radiosurgery and fractionated stereotactic radiotherapy for the treatment of acoustic schwannomas : comparative observation of 125 patients treated at one institution. Int J Radiat Oncol Biol Phys 50 : 1265-1278, 2001.
- 4) Flickinger JC, Kondziolka D, Niranjan A, et al. Results of acoustic neuroma radiosurgery : an analysis of 5 years' experience using current methods. J Neurosurg 94 : 1-6, 2001.
- 5) Maire JP, Caudry M, Darrouzet V, et al. Fractionated radiation therapy in the treatment of stage III and IV cerebello-pontine angle neurinomas : long-term results in 24 cases. Int J Radiat Oncol Biol Phys 32 : 1137-1143, 1995.

(新潟大学医歯学総合病院放射線科 土田恵美子,  
名古屋市立大学医学部放射線医学教室 芝本雄太)